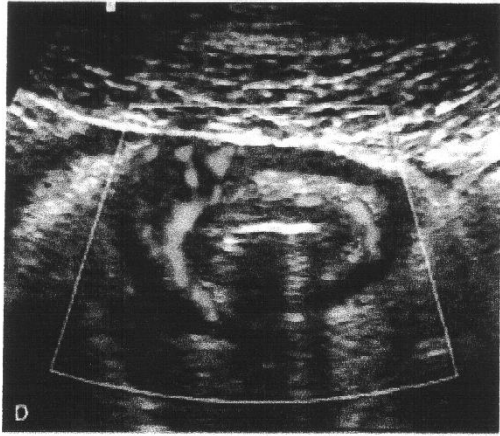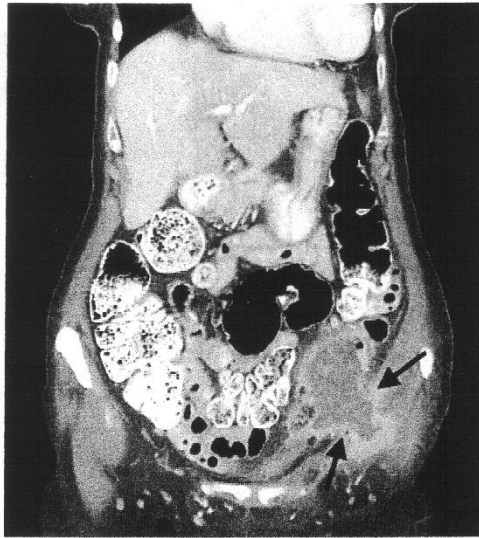


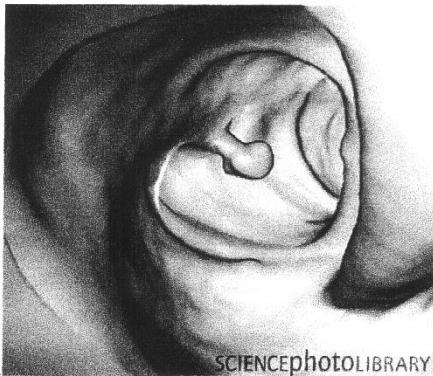
7.

UH, B+ Doppler  
 Képes. appendicitis



8.

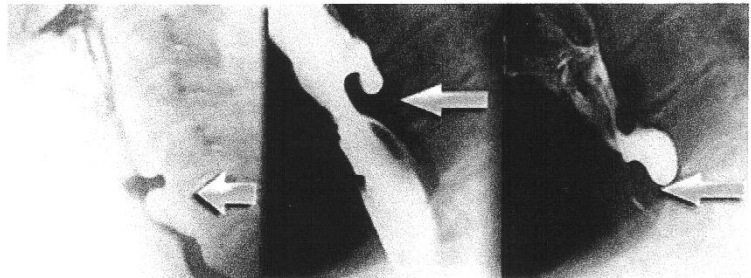
CT. inguinális ~~nekrotis~~  
 és new tántalmar gát  
 Képes, fele a tántalmar bálmoz, félébet tántalmar.



9.

SCIENCEPHOTOLIBRARY 10.

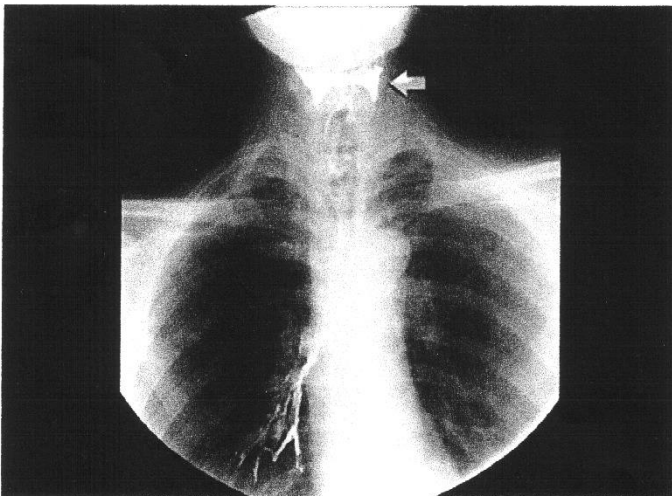
-endoszkóp  
 virtualis CT. colon. polyp.



korai

késői

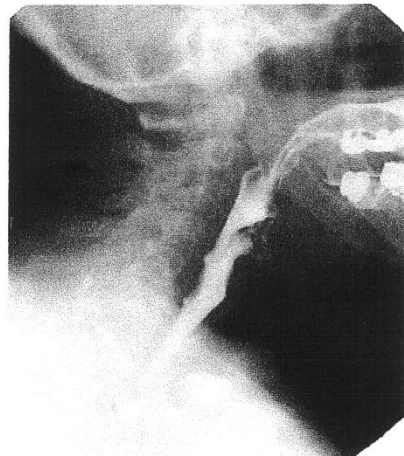
nyelési rög, Zenker diverticulum



11.

nyelési rög, Barium aspiratio

Í! típus!



12.

nyelési rög, oesophagus nódület  
 (endoskóp nélkül bizonytalan)  
 aetologia  
 Er egy normál nyelési rög. ;)